

受付番号: 10404

氏名: [Redacted]

生年月日: 1964/09/19

性別: 男

受診番号: 0001067750

受診日: 1964/09/19

検査項目: 尿検査, 便検査, 身体計測, 血圧, 脈拍, 採血, 腫瘍マーカー, 視力, 聴力, 眼底, 眼圧, 心電図, 腹部, 胸部超音波

検査結果: 尿検査 (正常), 便検査 (正常), 身体計測 (身長: 170.3, 体重: 86.6, 体脂肪率: 17.1), 血圧 (最高血圧: 113, 最低血圧: 89), 脈拍 (正常), 採血 (正常), 腫瘍マーカー (正常), 視力 (右: 1.2, 左: 1.0), 聴力 (1000Hz: 右: 所見なし, 左: 所見なし), 眼底 (正常), 眼圧 (右: 16, 左: 12), 心電図 (正常), 腹部 (正常), 胸部超音波 (正常)

検査項目: 胸部X線, 胃部内視鏡, 診察

胸部X線: 胸部所見なし。

胃部内視鏡: 胃腔内視鏡検査。・体下部 小弯 粘膜萎縮。・粘膜色 正常。・粘膜下 血管。・胃体 粘膜 正常。・胃体下部。・中咽頭後壁にComaの病変も認めます。

診察: [Redacted]

料金: ¥13,200

サービス: ショーン (鏡検査、腫瘍マーカー男性がん検査セット), マッサージ

後日: [Redacted]

QRコード

受診票です

心電図

安静

安静時心電図: ・所見なし

腹囲

腹囲:84.3

検査を実施したら実施者が捺印します

腹部超音波

肝/腎/胆/脾/膵



腹部超音波: ・異常所見なし

胸部X線

直2方向

胸部X線: ・胸部所見なし

コース TSK041-1

人間ドックD1

データ読取

ON 100%

腹部超音波

QRコードを読み取って下さい...

未受診項目

読取中止

010000604217 田辺 善行 (TANABE HISAYO)

腹部超音波		MWM <small>テスト</small>	女 0600002096
		MWM	テスト二 40歳
×	肝臓	膵臓	腎臓
モ	胆嚢	脾臓	
開始No.	13041	—	終了No. 13060
腹部 超音波No.	13041		
<p>一泊ドックは自動採番される番号では属性が転送されないのでチェックシートの番号を手入力する</p>			
7	8	9	CL
4	5	6	BS
1	2	3	-
0	.	◀	▶
前項目		次項目	
連携		登録	
前に戻る		中止	

QRコードを読むとチェックシート左上と同一番号が採番される*のでそのまま登録をクリックする。

*青色ファイルの1泊ドックの方は、1日目と2日目でドック番号が異なり2日目に検査を行うエコーの場合QRを読み込んで採番される番号ではなく、チェックシートに手書きされている番号(19401～)を手入力し、属性を登録、転送する。

Made in TOKYO

NGT-J1M-P-019
192.168.11.78

腹部超音波

男 000 [redacted] 58 歳

未受診

ON 100%

×	肝臓	膵臓	腎臓
毛	胆嚢	脾臓	

開始No. 19044 - 終了No. 19999

7	8	9	CL
4	5	6	BS
1	2	3	

腹 超音

登録	キャンセル
-----------	-------

前項目	次項目
連携	登録
前に戻る	中止



Made in TOKYO

腹部超音波

男 000 53
58 歳

未受診

ON 100%

- 肝臓
- 膵臓
- 腎臓
- 胆嚢
- 脾臓

7	8	9	CL
4	5	6	BS

開始
腹
超音

再印刷しますか？

- はい
- いいえ
- 変更

- 連携
- 登録
- 前に戻る
- 中止



腹部超音波

男 000 [redacted] 753
58 歳

未受診

ON 100%

×	肝臓	膵臓	腎臓
モ	胆嚢	脾臓	

7	8	9	CL
4	5	6	BS

開始

腹
超音

検査機器へデータを送信しますか？

はい

いいえ

連携

登録

前に



腹部超音波

男 0 [Redacted]

58 歳

未受診

ON 100%

- 肝臓
- 膵臓
- 腎臓
- 胆嚢
- 脾臓

7	8	9	CL
4	5	6	BS

再送しますか？

はい

いいえ

連携 登録

前に戻る 中止



腹部超音波検査

管理協会のみ

未受診検査			2F	最後	更新
身体計測 3人	眼底 1人	眼圧 0人	視力 5人	聴力 2人	
心電図(安) 5人	腹囲 0人	胃部内視鏡 1人			



どこでも良いので選択する

No.	作成日	レポート名称
1	2022/03/17	腹部X線検
2	2022/03/16	胃部X線検
3	2022/03/09	眼底検査
4	2022/03/10	安静心電図
5	2022/03/17	腹部超音波

診断	疑い	部位	所見	大きさ	カテゴリー	指示項目	判定
胸水貯留			大動脈拡大			大動脈瘤	
急性肝炎			慢性肝炎			深刻性肝障害	
紅斑疹			紅斑疹			紅斑疹	

FUJITSU

018000386497 小林 大輔
昭和54年4月20日
43才10ヶ月 男

腹部超音波検査
新規 2023/03/04 US

管理協会のみ

受付No. 062707 コース名 [22]【協】一般健診(直・直:施設健診用) 検査手技 腹部超音波(KE)

【検査コメント】

【画像】

0枚

過去報告 改版履歴 関連文

No	作成日	レポート名称
1	2022/03/03	胸部X線検査
2	2022/03/02	胸部X線検査
3	2022/02/18	安静心電図...
4	2022/03/02	腹部超音波...

心電図(安静時)に誘導しますか?

運用上全く使用していないので無作為に“はい”でOK

はい

いいえ

- 1
 - 2
 - 3
 - 4
 - 5
- 所見
- 判定

診断	疑い	部位	所見	大きさ	カテゴリー	指示項目	判定
胸水貯留		大動脈拡大	大動脈瘤	大動脈蛇行	解離性大動脈瘤		
急性肝炎		慢性肝炎	薬剤性肝障害	肝機能障害	脂肪肝		
紅腫		紅腫+	紅腫弱	紅腫強	紅腫明		

確定後に印刷する

NazcaView STELLAR シューマ 汎用フォルダ 文書作成 プレビュー 印刷 一括保存

01000
コメント
昭39年9月19日
58才4ヶ月 男

腹部超音波検査

新規 2023/02/15 US 番号:2023021501040406

全文検索 過去比較

受付No. 010404 コース名 [22迄]【協】協会けんぽドック(一般) (全額請求) 検査手技 腹部超音波(

【検査コメント】 [画像] 枚

所見入力画面

受付が終わったら自動的に10秒ほどでこの画面に切り替わります

依頼情報 臨床検査 投薬 注射 傷病/入退院

依頼日	返却予定日	依頼元	依頼
2023/02/15			

一次	二次	確定
判定		
異常なし 1行クリア	異常なし 1行クリア	異常なし 1行クリア

【所見フリー】

【診断フリー】

最終判定

診断	疑い	部位	所見	大きさ	カテゴリー	指示項目	判定
胸水貯留			大動脈拡大			大動脈瘤	
急性肝炎			慢性肝炎			薬剤性肝障害	
肝硬変			肝腫大			肝嚢胞	
肝萎縮			胆石症			胆管結石	
胆嚢炎			胆嚢ポリープ			胆嚢腫大	

依頼元

依頼コメント

その他情報

NazcaView STELLAR シェーマ 汎用フィルタ 文書作成 プレビュー 印刷 一時保存 一次

01

コメント

昭54年4月7日

43才10ヶ月 男

腹部超音波検査

新規

2023/02/15 US 番号:2023021501031206

受付No. 010312

コース名 [22迄]【協】協会けんぽドック(一般) (全額請求)

検査手技 腹部超音波(

【検査コメント】



【画像】

0枚

前回：胆嚢ポリープ

飲酒：毎日1-2合未満

杉岡

← 新潟健診プラザのみ
飲酒を記載する

一次

二次

確定



所見



判定

1

2

3

異常なし

1行クリア

1

2

3

異常なし

1行クリア

1

2

3

異常なし

1行クリア

【所見フリー】



【診断フリー】



最終判定

診断 疑い 部位 所見 大きさ カテゴリー 指示項目 判定

胸水貯留

大動脈拡大

大動脈瘤

急性肝炎

慢性肝炎

薬剤性肝障害

依頼元

依頼コメント

その他情報

眼圧

眼圧右:13 眼圧左:15

心電図

安静



安静時心電図: ・高電位差

腹囲



腹囲:86. **前回所見が記載されています、
無い場合は初回か前回が無い場合です。
その時はSTELEAで確認してください。**

腹部超音波

肝/腎/胆/脾/膵

腹部超音波: ・胆嚢 胆嚢ポリープ 5mm以下

甲状腺超音波

甲状腺超音波検査: ・所見なし

コース KK0410-1

協会けんぽドック (一般健診用)

①

Scheduled History

Get Worklist

2023/02/15 10:40:46 AM

ID	Name	Date of Birth	Age	Gender	Scheduled Date/Time	Exam Type	Accession #	AE Title
01	TA RO	1988/05/14		Male	2023/02/15 10:32 AM		20230215012...	TM_US_A30...

- ①で受診者情報の取り込み
- ②が未選択の場合は検査を選択して下さい
- ③で検査開始。

②

Exam Type

Study Description

ID 010000000700

Last Name TAKAGUCHI

Date of Birth (yyyy/mm/dd)

First Name TAKAHIRO

Gender

MI

Height / Weight cm kg

BSA OCC

Accession No. 2023021501242906

In Patient

Operator

Insurance

Patient Comment

Physician

Additional Information

Ref.Physician

Department Department

- Abdomen
- Carotid
- Thyroid
- Breast
- OB
- GYN
- Endo-Vaginal
- Fetal Heart
- Adult Heart
- Pediatric Heart
- Coronary
- TCD
- Neo-Head
- Neo-General

Emergency ID

Info Copy

Clear

Search

DICOM Info

③

Start (F3)

01

コメント

腹部超音波検査

昭54年4月7日

43才10ヶ月 男

新規

2023/02/15 US 番号:2023021501031206

受付No. 010312

コース名 [22迄]【協】協会けんぽドック(一般) (全額請求)

検査手技 腹部超音波(

【検査コメント】

【画像】

0枚

前回：胆嚢ポリープ
飲酒：毎日1-2合未満
杉岡

← 検査実施前に受診票から転記してください

	一次	二次	確定
所見	1	1	1
	2	2	2
	3	3	3
判定	異常なし 1行クリア	異常なし 1行クリア	異常なし 1行クリア

【所見フリー】

【診断フリー】

最終判定

診断 疑い 部位 所見 大きさ カテゴリー 指示項目 判定

胸水貯留	大動脈拡大	大動脈瘤
急性肝炎	慢性肝炎	薬剤性肝障害

依頼元

依頼コメント

その他情報

01000
コメント
昭39年9月19日
58才4ヶ月 男

腹部超音波検査

新規 2023/02/15 US 番号:2023021501040406

全文検索 過去比較

受付No. 010404 コース名 [22迄]【協】協会けんぽドック(一般) (全額請求) 検査手技 腹部超音波(

【検査コメント】 [画像] 枚

依頼情報	臨床検査	投薬	注射	傷病/入退院
依頼日	返却予定日	依頼元	依頼	
2023/02/15				

一次	二次	確定
判定		
異常なし 1行クリア	異常なし 1行クリア	異常なし 1行クリア

【所見フリー】

診断	疑い	部位	所見	大きさ	カテゴリー	指示項目	判定
胸水貯留			大動脈拡大		大動脈瘤		
急性肝炎			慢性肝炎		薬剤性肝障害		
肝硬変			肝腫大		肝嚢胞		
肝嚢腫			胆管結石		胆嚢腫大		
胆嚢炎			胆嚢ポリープ				

【診断フリー】

依頼元

依頼コメント

その他情報

プレビュー 印刷 一時保存 一次

今回・過去の画像表示

検査履歴：過去所見

途中でやめる時

完了の時

異常なし

1行クリア

異常なし

1行クリア

異常なし

1行ク

診断

疑い

部位

所見

大きさ

カテゴリー

指示項目

判定

肝臓

両尿管

腹部静脈

子宮

胆嚢

右副腎

胃

右卵巣

肝外胆管

左副腎

十二指腸

左卵巣

脾臓

両副腎

小腸

両卵巣

右腎臓

脾臓

盲腸

腹腔

所見の入力は部位、所見、大きさの順に選択しクリックで次に進みます
 例えば：部位肝臓を選ぶと自動的に所見に切り替わり、
 脂肪肝などの所見を選ぶと次に進むので大きさを選ぶ
 全て記載が終わったら一次で終了、途中で
 検査に入る時は一時保存を押す。

確定後に印刷する

NazcaView

STELL

KA1 (MTKA1) 08:31 Login

更新あり



診断	疑い	部位	所見	大きさ	カテゴリー	指示項目	判定
胸水貯留			大動脈拡大			大動脈瘤	^
急性肝炎			慢性肝炎			薬剤性肝障害	v

最終判定

確定後に印刷する

画像表示 →

NazcaView

STELLAR

シエーマ

汎用フォルダ

新潟健診プラザ

MRTKA1 (MRTKA1) 08:31 Login

更新あり



履歴表示



STELLAR

4

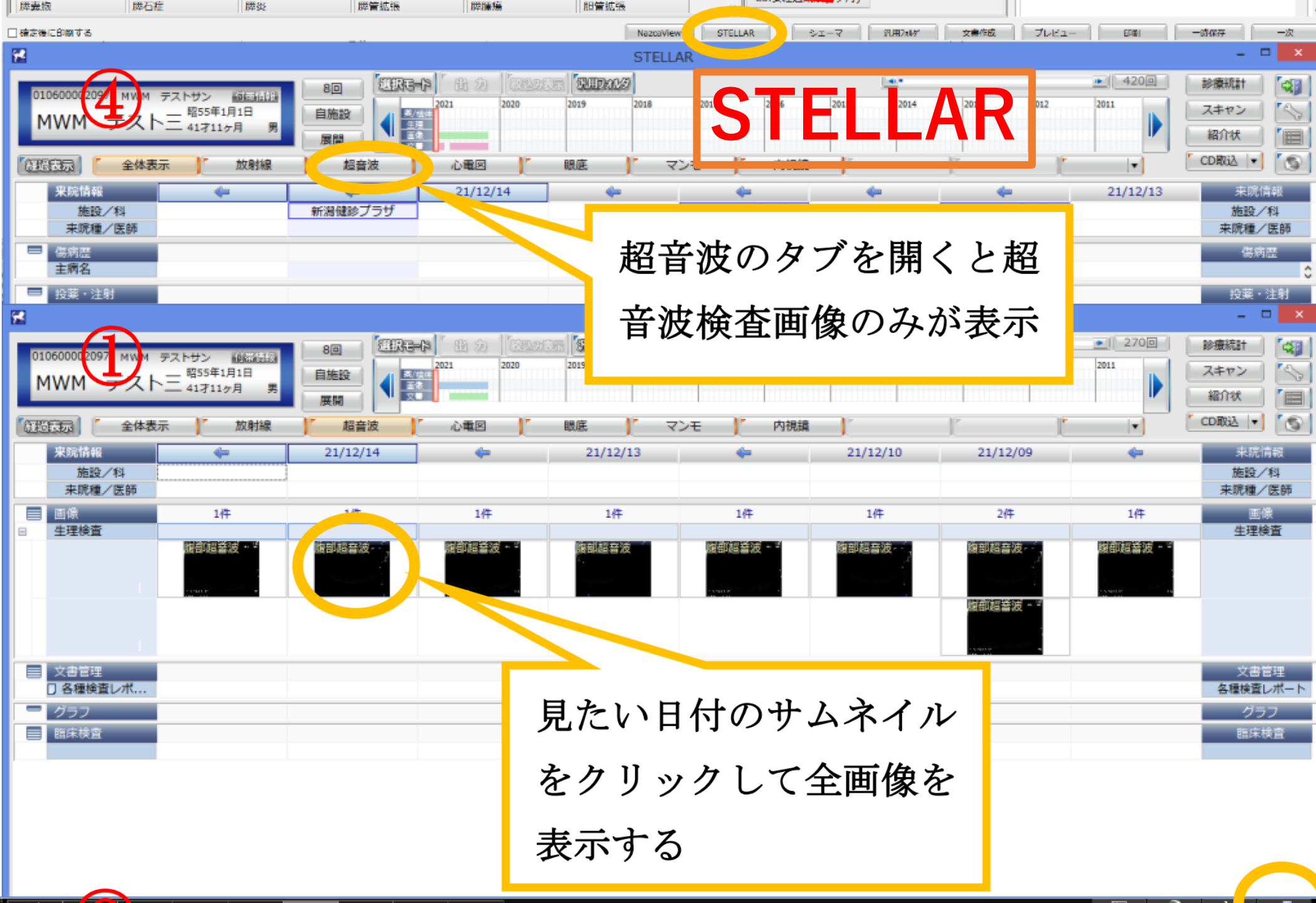
超音波

超音波のタブを開くと超音波検査画像のみが表示

1

腹部超音波

見たい日付のサムネイルをクリックして全画像を表示する





STELLAR Order 情報管理リスト

検索条件: ID・氏名 [] オーダ日 [] 指定日 [] 2021/12/06(月) 本日 2021/12/06(月) 検査手技【選択中】

検索ボタン: 検索

ステータス: 未 (選択中) 一時保存 依頼 一次 二次 確定


患者一覧 画像一覧 文書一覧 内視鏡 オーダ 胸部X線 胃部X線 胃部内視鏡 腹部超音波 乳腺超音波 頸動脈超音波 甲状腺超音波 経膈超音波

<input type="checkbox"/>	実施場所	受付番号	実施	レポート	患者ID	患者名	性別	年齢	オーダ日	オーダ時刻	検査日	検査時刻
<input type="checkbox"/>	施設内	069841	実施済		010600002097	MWM テスト三	M	41才 11ヶ月	2021/12/06	06:44:28	2021/12/06	07:01:24
<input type="checkbox"/>	施設内	069801	実施済		010600002098	MWM テスト四	F	41才 11ヶ月	2021/12/06	06:42:46	2021/12/06	06:43:37
<input type="checkbox"/>	施設内	069821	実施済		010600002096	MWM テスト二	F	41才 11ヶ月	2021/12/06	06:39:03	2021/12/06	06:42:34
<input type="checkbox"/>	施設内	069881	実施済		010600002097	MWM テスト三	M	41才 11ヶ月	2021/12/06	06:43:51	2021/12/06	06:40:22
<input type="checkbox"/>	施設内	069861	実施済		010600002095	MWM テスト一	M	41才 11ヶ月	2021/12/06	06:43:06	2021/12/06	06:39:40

ステータスを選び検索を押す。
一時保存は所見未記載なので順次記載し一次にする。



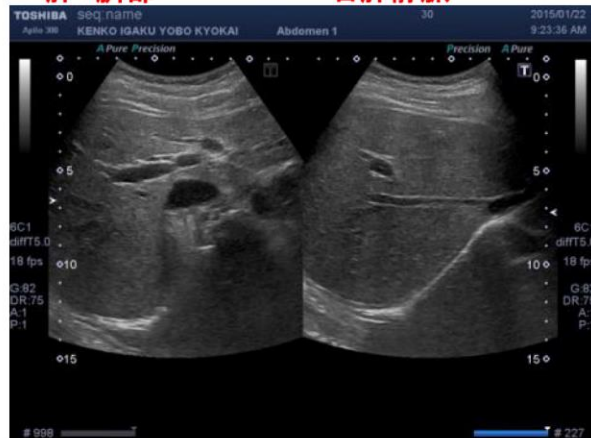ワークシートの画面



アイコンが出ない場合はこれを押すと出てきます

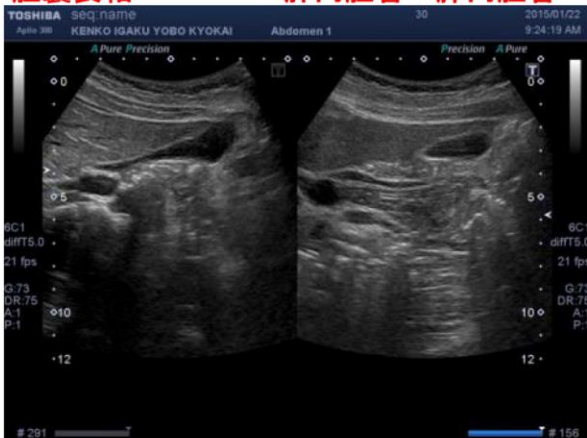肝 臍部

右肝静脈



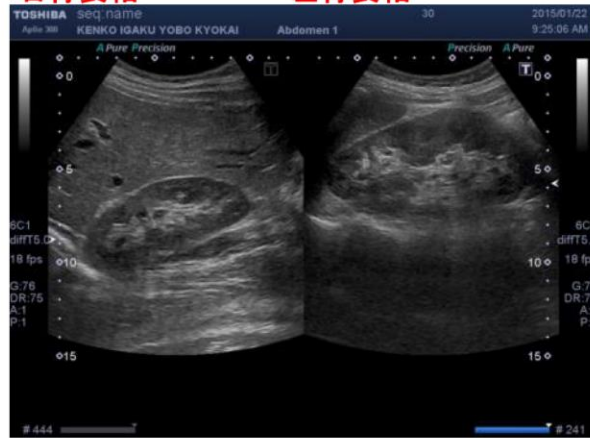胆嚢長軸

肝内胆管～膵内胆管



右腎長軸

左腎長軸



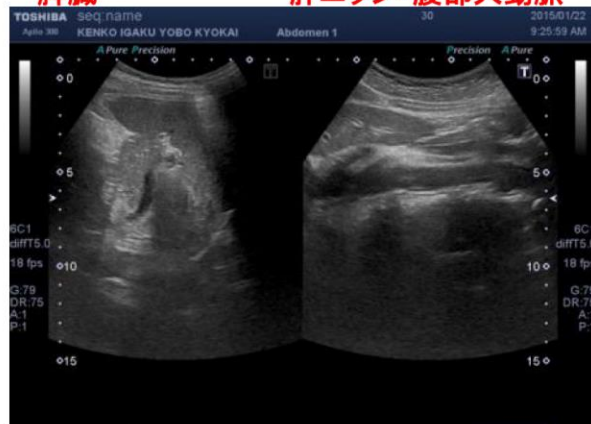備考

- ① 脂肪肝は必ず肝腎コントラストを追加
- ② 計測はありとなしの画像が必要

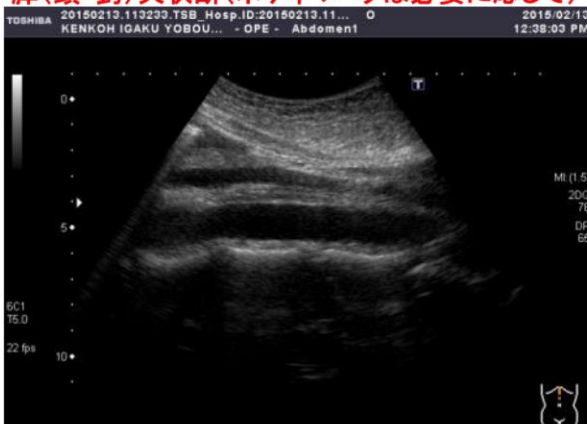検査コメント欄に入力必須事項

- ① 前回所見名
- ② 担当者名
- ③ 腫瘍の局在・性状
- ④ 腫瘍について過去に精査受診の有無
(肝血管腫など良性腫瘍含む)

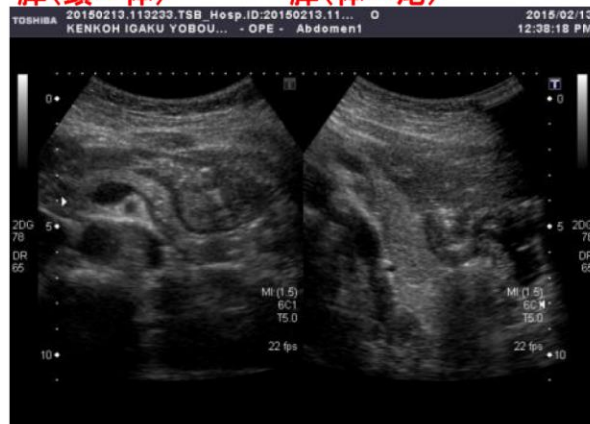※肝脾コントラストが分かるように撮影を↓
脾臓 肝エッジ・腹部大動脈



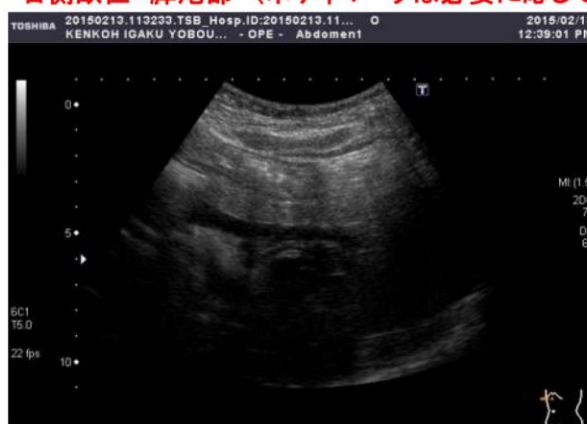膵(頭・鉤) 矢状断(ボディマークは必要に応じて)



膵(頭～体) 膵(体～尾)



右側臥位 膵尾部 (ボディマークは必要に応じて)



〈画像記録上の注意点〉

- 所見がある場合 他方向から観察 記録は二方向で行う
- 計測値はすべて mm 単位で記入、小数点第 1 位は四捨五入する。
- 1 つの所見が数個ある場合、3 個以上を多数とし、測定値は max 値のみ所見欄に記入。
- 所見はスケールを入れるとわかりにくいのでスケールを外した画像も記録する。